${protocol}://econtent.hogrefe.com/doi/pdf/10.1024/1661-8157/a003240 - Tuesday, June 25, 2019 6:52:42 AM - UZH Hauptbibliothek / Zentralbibliothek Zürich IP Address:144.200.17.38

Nutzen molekularer Analysen beim Schilddrüsenkarzinom

Benefits of Molecular Analyses in Thyroid Carcinoma

Thomas M. Stadler[1], Grégoire B. Morand[1], Niels J. Rupp[2], Sandra N. Freiberger[2] und Martina A. Broglie[1]

[1]Klinik für Ohren-, Nasen-, Hals- und Gesichtschirurgie, Universitätsspital Zürich
[2]Institut für Pathologie und Molekularpathologie, Universitätsspital Zürich

Zusammenfassung: Im klinischen Alltag ist es eine Herausforderung, in einer steigenden Anzahl nachgewiesener Schilddrüsenknoten die therapiebedürftigen herauszufiltern. In den vergangenen Jahren hat sich ein Trend zur Deeskalation von Abklärung und Therapie gezeigt. Aktuelle Bestrebungen gehen dahin, Patienten mit wenig aggressiven Schilddrüsenkarzinomen einer aktiven Überwachung anstelle einer ablativen Therapie zu unterziehen, wobei dafür eine verlässliche Risikostratifizierung wichtig ist. Wissenschaftliche Fortschritte haben zu einem besseren Verständnis der molekularen Veränderungen bei Schilddrüsenneoplasien geführt. Welche Rolle die Mutationsanalyse in der Dignitätsbeurteilung von Schilddrüsenknoten als Ergänzung zur Zytologie sowie zur Risikoeinschätzung von differenzierten Schilddrüsenkarzinomen und damit zur Festlegung des notwendigen Therapieausmasses spielen kann, ist aktuell noch unklar.

Schlüsselwörter: Schilddrüsenkarzinom, molekulare Testung, Thy, Gen-Expressions-Classifier, Next-Generation-Sequencing

Abstract: The widespread access to neck ultrasonography has led to high detection rates of thyroid nodules, whose vast majority will remain clinically silent. In daily practice it is a challenge to filter out the thyroid nodules that require medical attention. This is usually achieved by a combination of sonomorphologic criteria and fine-needle aspiration cytology. In recent years, there is a trend toward deescalation in diagnostic and therapeutic measures for thyroid nodules. Some authors even advocate active surveillance instead of surgical approaches for very low-risk thyroid carcinoma. This approach requires an accurate assessment of the malignant potential of each thyroid nodule. As recent studies have allowed better understanding of molecular pathogenesis of thyroid cancer, the mutational profile of thyroid nodules has emerged as a new tool for assessment of thyroid nodules. Its exact clinical application in daily routine remains, however, unclear.

Keywords: Thyroid carcinoma, molecular testing, Thy, gene expression classifier, next-generation sequencing

Résumé: L'augmentation des ultrasonographies cervicales de routine a conduit à une augmentation de la détection de nodules thyroïdiens, dont la vaste majorité pourtant ne se manifestera jamais cliniquement. Il est donc important de différencier les nodules thyroïdiens qui nécessitentnt un traitement. Ceci est habituellement effectué à l'aide de critères sonomorphologiques et de la cytologie de l'aspiration à l'aiguille fine. Récemment, une tendance vers une réduction des mesures diagnostiques et thérapeutiques pour les nodules thyroïdiens a été observée. Certains auteurs préconisent même la surveillance active plutôt que la chirurgie dans certains cas de carcinome thyroïdien à bas risque. Ceci requiert une estimation exacte du profil de risque de chaque nodule. S'appuyant sur les progrès dans la compréhension de la pathogenèse moléculaire du cancer thyroïdien, la recherche de mutations génétiques a été proposée pour améliorer l'estimation du profil de risque de chaque nodule. Bien que prometteuse, l'utilité de cette technique dans la pratique quotidienne reste à prouver.

Mots-clés: Carcinome thyroïdien, tests moléculaires, Thy, classificateur d'expression génique, séquençage de nouvelle génération

Beim Schilddrüsenkarzinom wird allgemein zwischen den differenzierten Schilddrüsenkarzinomen (papillär, follikulär), dem medullären Karzinom aus den C-Zellen, dem wenig differenzierten («poorly differentiated») und dem anaplastischen Karzinom unterschieden [1] . Die differenzierten Karzinome, die sich aus den Follikelepithelzellen der Schilddrüse ableiten, stellen mit 90 % den häufigsten Subtyp der Schilddrüsenkarzinome dar [2]. Insbesondere das papilläre Schilddrüsenkarzinom tritt dabei gehäuft bei Frauen und jüngeren Patienten auf. Während die meisten differenzierten Schilddrüsenkarzinome mit einer 10-Jahres-Mortalitätsrate von weniger als 5 % [3] eine sehr gute Prog-

Im Artikel verwendete Abkürzungen

FNP	Feinnadelpunktion
GEC	Gen-Expressions-Classifier
NGS	Next-Generation-Sequencing
NPV	Negativ prädiktiver Wert
PPV	Positiv prädiktiver Wert

© 2019 Hogrefe

${protocol}://econtent.hogrefe.com/doi/pdf/10.1024/1661-8157/a003240 - Tuesday, June 25, 2019 6:52:42 AM - UZH Hauptbibliothek / Zentralbibliothek Zürich IP Address:144.200.17.38

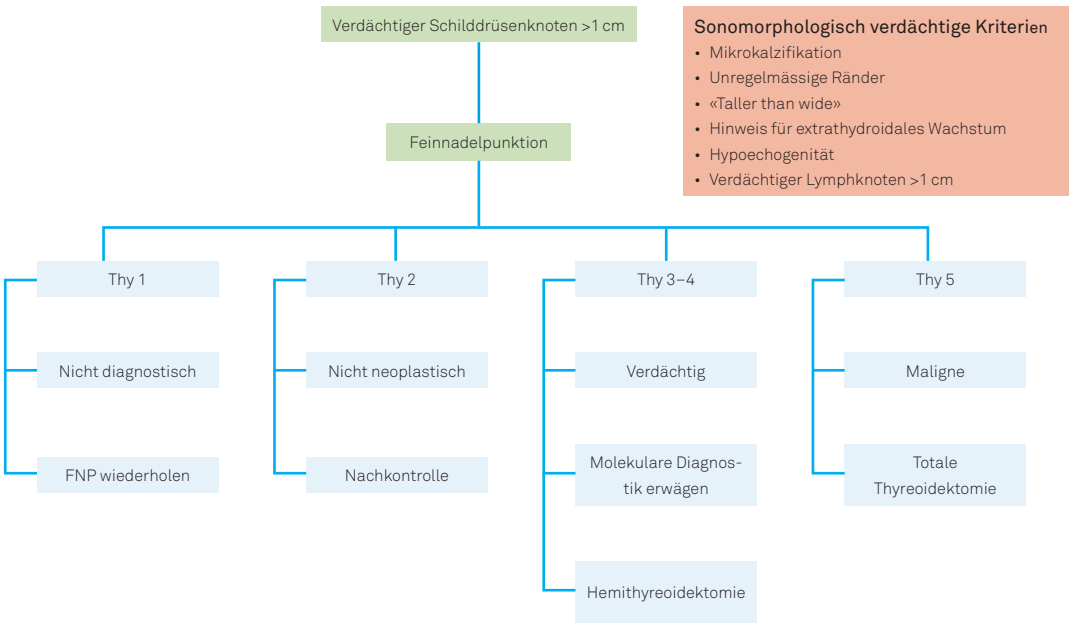

Abbildung 1. Abklärung von Schilddrüsenknoten, vereinfacht/angepasst nach ATA 2015 Richtlinien [5].

nose haben, gibt es in seltenen Fällen auch Verläufe mit biologisch aggressiveren Varianten [4].

Differenzierte Schilddrüsenkarzinome präsentieren sich klinisch meist als asymptomatische Schilddrüsenknoten im Ultraschall. Knotige Veränderungen der Schilddrüsen sind häufig und nehmen mit steigendem Alter zu. Lediglich 5 % der Schilddrüsenknoten sind maligne und bedürfen einer onkologischen Therapie. Es zeigt sich insgesamt aber auch eine steigende Inzidenz von Schilddrüsenkarzinomen, was zum einen epidemiologisch begründet zum anderen auf eine verbesserte Untersuchungstechnik und eine aggressivere Abklärung dieser Zufallsbefunde [5] zurückzuführen ist. Gemäss den Guidelines zur Abklärung von Schilddrüsenknoten entscheidet die Sonomorphologie (TIRADS) und die Grösse des Knotens, ob eine weiterführende Abklärung mittels Feinnadelpunktion (FNP) indiziert ist [5]. Die Beurteilung der Zytologie erfolgt nach der britischen Thy- oder der Bethesda-Klassifikation, wobei zwischen klar gutartig (Thy 2, Bethesda II) und klar bösartig (Thy 5, Bethesda VI) unterschieden werden kann [6]. Dazwischen liegt eine Grauzone, da in der Zytologie Dignitätskriterien wie Kapseldurchbruch oder Gefässeinbrüche naturgemäss nicht beurteilt werden können. Auch sehr grosse Knoten (>4 cm) können einen heterogenen Gewebeaufbau zeigen und sind somit aufgrund eines potenziellen «sampling errors» schwieriger einzuordnen [5]. In diesen Fällen ist zurzeit eine diagnostische Operation im Sinne einer Hemithyreoidektomie nötig, was bei rund 75 % aufgrund benigner Histologie im Resektat eine Übertherapie bedeutet. Auf der anderen Seite ist je nach finalem Tumorstadium eine Hemithyreoidektomie onkologisch nicht ausreichend, was eine Komplettierungsthyroidektomie nötig macht (Abb. 1).

Bis anhin wurden die meisten differenzierten Schilddrüsenkarzinome mittels totaler Thyreoidektomie und Radiojodtherapie behandelt [7]. Diese Empfehlung gilt nach wie vor für grössere Tumoren (≥T3), nodal positive oder gewisse histologische Subtypen (z.B. biologisch aggressivere Varianten des papillären Schilddrüsenkarzinoms). Allerdings wird das Management von Schilddrüsenkarzinomen aktuell intensiv diskutiert [8]. So haben aktuelle Studien gezeigt, dass insbesondere kleine Tumoren (T1) mit einer Hemithyroidektomie ausreichend behandelt sind und allenfalls sogar eine «watch and wait» Strategie mit regelmässiger klinischer Verlaufskontrolle genügen könnte [5, 9, 10]. Das Problem liegt darin, dass mit Hilfe der aktuell verwendeten Parameter Sonomorphologie, Grösse, Zytologie, Alter und Geschlecht des Patienten eine zu ungenaue Risikostratifizierung möglich ist. Ziel dieses Artikels ist es, den aktuellen Stand bezüglich des potenziellen Nutzens und der Limitationen molekularer Analysen bei der Beurteilung von Schilddrüsenknoten und zur Risikostratifizierung bei differenzierten Schilddrüsenkarzinomen aufzuzeigen.

Molekulare Alterationen

Aberrationen in den Genen *BRAF, RAS, RET* und *PAX* machen 70 % der bekannten genetischen Veränderungen in gut differenzierten Schilddrüsentumoren aus (Abb. 2) [11]. Die weitaus häufigsten molekularen Alterationen im papillären Schilddrüsenkarzinom sind Mutationen im Protoonkogen *BRAF* (ca. 60 %), gefolgt von Mutationen in den Protoonkogenen *NRAS* (8,5 %) und *HRAS* (3,5 %) sowie Fusionen des Protoonkogens *RET* (6,3 %). Weitere therapeutisch angreifbare, aber seltenere Alterationen sind Fusionen unter Beteiligung der Gene *NTRK1/3* und *ALK* [12]. *TERT*-Promotor-Mutationen kommen in 9 % der papillären Schilddrüsenkarzinome vor.

 © 2019 Hogrefe

${protocol}://econtent.hogrefe.com/doi/pdf/10.1024/1661-8157/a003240 - Tuesday, June 25, 2019 6:52:42 AM - UZH Hauptbibliothek / Zentralbibliothek Zürich IP Address:144.200.17.38

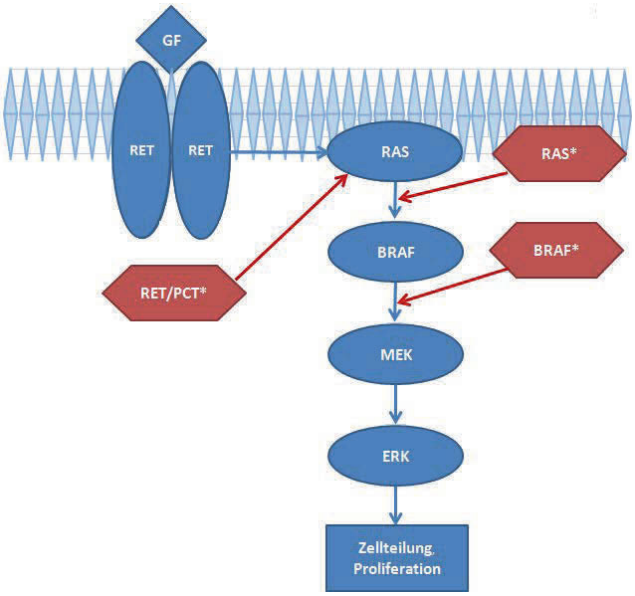

Abbildung 2. Der MAP-Kinase-Weg. GF: Growth Factor; * Mutation.

Die häufigsten Alterationen im follikulären Schilddrüsenkarzinom sind *RAS*-Mutationen (40–50 %) und *PAX8/PPARG*-Fusionen (30–40 %). *PAX8/PPARG*-Fusionen kommen zudem in ca. 5 % der Hürthelzelltumoren, speziellen Varianten follikulärer Neoplasien, vor [13].

RAS-Mutationen findet man auch bei der follikulären Variante des papillären Schilddrüsenkarzinoms [12]. Eine Sonderform stellt die (ehemals) bekapselte follikuläre Variante des papillären Schilddrüsenkarzinoms dar, die in der aktuellen WHO-Klassifikation der endokrinen Organe nun als NIFTP (Non-Invasive Follicular Thyroid Neoplasm with Papillary-Like Nuclear Features) zu finden ist und bei der per definitionem die Tumorkapsel nicht durchbrochen wird. Diese initial als maligne klassifizierte Untergruppe des papillären Schilddrüsenkarzinoms zeigt bei kritischer Einhaltung der zahlreichen Diagnosekriterien ein indolentes biologisches Verhaltensmuster [14]. Im NIFTP finden sich hauptsächlich *RAS*-Mutationen (30–54 %), zusätzlich sind Fusionen der Gene *PPARG* und *THADA* bekannt [15].

Die häufigsten Aberrationen im anaplastischen und in den wenig differenzierten Schilddrüsenkarzinomen sind *BRAF*p.V600E-Mutationen (33 bzw. 45 %), gefolgt von Mutationen in der *RAS*-Genfamilie (28 bzw. 34 %). Des Weiteren können anaplastische Schilddrüsenkarzinome auch Mutationen in *PIK3CA* und *PTEN* aufweisen (18 bzw. 15 %). Sehr häufig treten im anaplastische Schilddrüsenkarzinom Mutationen im Tumorsuppressor *TP53* (73 %) und in der *TERT*-Promotorregion (73 %) auf. Besonders *TERT*-Promotormutationen in Kombination mit *BRAF*- oder *NRAS*-Mutationen prognostizieren ein verkürztes Überleben gegenüber Patienten ohne *TERT*-Promotormutation.Im Vergleich dazu belaufen sich diese Mutationen im wenig differenzierten Schilddrüsenkarzinom auf 8 bzw. 40 %. Fusionen von *RET* oder *PAX8* finden sich nur in wenig differenzierten Schilddrüsenkarzinomen (6 bzw. 4 %), generell nicht aber in anaplastischen [16].

BRAF ist ein Protoonkogen, dessen Mutation zu einer Erhöhung der intrinsischen Aktivität der Kinasefunktion und somit konstitutiven Aktivierung des MAP-Kinase-Signalwegs führt [17] (Abb. 2). Die häufigste Mutation betrifft das Codon 600 des *BRAF*-Proteins und führt zu einem Austausch der Aminosäure Valin (V) zu Glutamat (E) (p.V600E). Insbesondere die morphologisch definierte «tallcell»-Variante, eine aggressive Form des papillären Schilddrüsenkarzinoms mit hoher Metastasierungs- und Rezidivrate, weist *BRAF*p.V600E-Mutation en auf. Das schlechtere Ansprechen auf die Radiojodtherapie wird aufgrund der *BRAF*-abhängigen Suppression des Na-I-Symporters vermutet, was zu einer verminderten Jodaufnahme führt [18].

RAS spielt ebenfalls eine wichtige Rolle in der Signalübertragung und reguliert Wachstums- und Differenzierungsprozesse, indem es *RAF* aktiviert. Es handelt sich ebenfalls um ein Protoonkogen. *RAS*-Mutationen finden sich gehäuft in follikulären Neoplasien (Adenome und follikuläre Karzinome) sowie der follikulären Variante des papillären Schilddrüsenkarzinoms [12].

Neben Karzinomen und NIFTP weisen auch ein Teil klassischer follikulärer Adenome, also benigne Tumoren, *RAS*-Mutationen auf [19].

Rolle der molekularen Diagnostik in der Abklärung von Schilddrüsenknoten

Molekulare Diagnostik wird bereits seit Jahren vermehrt eingesetzt und hat sich signifikant verbessert [20, 21]. Dies bezieht sich insbesondere auf die Differenzialdiagnose gut differenzierter Schilddrüsentumoren, da höhergradig maligne Entitäten zytologisch kaum diagnostische Schwierigkeiten bereiten.

Zur Detektion der Mutationen in *BRAF*, *RAS*, *TERT*-Promotor, *PIK3CA*, *PTEN* und *TP53* stehen Next-Generation-Sequencing(NGS)-Assays von verschiedenen Anbietern zur Auswahl. Ebenso gibt es unterschiedliche NGS-Panels zur Detektion der Genfusionen von *PAX8/PPARG, RET-, ALK-* und *NTRK*-Fusionen. Somit stellen die aktuellen NGS-Panels eine gute Möglichkeit dar, alle relevanten genetischen Alterationen innerhalb kurzer Zeit zu detektieren. Ausserdem stehen mit dem Idylla-Test (Biocartis) für dringende Fälle Schnellverfahren zur Verfügung, die eine Mutationsanalyse der HotSpot-Regionen von *BRAF* und/oder *RAS* innerhalb weniger Stunden ermöglichen.

Des Weiteren stehen mit einem zusätzlichen NGS-basierten Test (Markennamen ThyroSeq®) und dem Gen-Expressions-Classifier (GEC, Markenname Afirma®) spezialisierte Tests zur Verfügung (Tabelle 1). Der GEC analysiert mittels Microarray-Analyse die RNA-Expression von 167 Genen und beurteilt anhand des Expressionsmusters die Dignität. Der Test weist einen hohen negativ prädiktiven Wert auf, was die Identifikation benigner Knoten vereinfachen soll [22, 23]. Gemäss Hersteller liegt der klinische Nutzen

© 2019 Hogrefe

${protocol}://econtent.hogrefe.com/doi/pdf/10.1024/1661-8157/a003240 - Tuesday, June 25, 2019 6:52:42 AM - UZH Hauptbibliothek / Zentralbibliothek Zürich IP Address:144.200.17.38

Tabelle 1. Übersicht der molekularen Testverfahren

Prinzip	Genexpressionsprofil	Mutationsanalyse
Namen	Afirma®	ThyroSeq v3®
Testmaterial	mRNS	DNS
Anzahl	167 Gene	112 Gene (BRAF, HRAS, NRAS, KRAS, RET/PTC1, RETTC3, PAX/PPARG
Ergebnis	«Benige» vs. «verdächtig» entsprechend des Expressionsprofils	Nachweis eines Protoonkogens oder einer Transkription
Sensitivität	83–100 %	71–91 %
Spezifität	7–52 %	89–93 %
PPV	14–57 %	63–83 %
NPV	86–92 %	92–97 %
Klinsicher Nutzen	Ausschluss Malignität (Rule out)	Bestätigung Malignität (Rule in und Rule out)

des Tests in einem Ausschluss einer Malignität (Rule out), sodass bei einem negativen, unauffälligen Ergebnis des Afirma® auf eine diagnostische Lobektomie verzichtet werden könnte, wohingegen ein positives, pathologisches Ergebnis je nach Grösse des Knotens die totale Thyreoidektomie rechtfertigten würde. Die Sensitivität schwankt zwischen 83 % und 100 %, die Spezifität zwischen 7 % und 52 %, insbesondere auch aufgrund des eingeschlossenen Kollektivs mit einer unterschiedlichen Malignitätsprävalenz (17–51 %) [24]. Gemäss den Guidelines der europäischen Schilddrüsen-Vereinigung (European Thyroid Association, ETA) wird eine Verwendung des Tests aktuell nicht empfohlen [24], zumal zurzeit auch Langzeitstudien fehlen [22, 25].

Der ThyroSeq ist NGS-basiert, und die aktuelle, dritte Version testet 112 verschiedene Mutationen und Translokationen. Gemäss Literatur weist er eine Sensitivität von 71–91 %, eine Spezifität von 89–93 %, ein NPV von 92–97 % und ein PPV von 63–83 % auf [11, 26]. Der klinische Nutzen des Tests liegt laut Hersteller in einem Malignitätsnachweis (Rule in). Falls die oben genannten Resultate sich in grösseren Kollektiven reproduzieren lassen, hätte der Test sogar das Potenzial, als simultaner «Rule-in/rule-out-Test» Verwendung zu finden [11, 26].

Die Frage stellt sich, ob mit der molekularen Diagnostik das Ausmass der Chirurgie festgelegt werden kann. Dazu gibt es aktuell mehrheitlich retrospektive, nicht-randomisierte Studien, die gezeigt haben, dass in 11–47 % der Patienten mit einer unklaren FNP das chirurgische Vorgehen durch die molekulare Diagnostik sinnvoll angepasst werden konnte. Allerdings wird der potenzielle Einfluss der molekularen Diagnostik massgeblich beeinflusst durch verschiedene Parameter wie das kohortenspezifische Malignitätsrisiko der unklaren FNP-Resultate, das Malignitätsrisiko in Abhängigkeit von der nachgewiesenen genetischen Alteration, die institutsabhängigen Empfehlungen betreffend der Chirurgie und patientenspezifischer Faktoren (Grösse, Alter, Risikofaktoren...). Aus diesem Grund müsste nicht der gesamte PPV eines Mutationspanels, sondern der spezifische PPV der nachgewiesenen Mutation berücksichtigt werden [11, 26]. Mit dem aktuellen Wissensstand reichen molekulare Analysen nicht aus, um eine chirurgische Strategie festzulegen.

Molekulare Diagnostik zur Risikostratifizierung differenzierter Schilddrüsenkarzinome

Der Nachweis von *BRAF*-Mutationen beim papillären Schilddrüsenkarzinom ist gemäss der Literatur mit einem erhöhten Risiko für Lymphknotenmetastasen, extrathyroidalem Tumorwachstum und Krankheitsprogression assoziiert [27]. Allerdings zeigten sich bei *BRAF*-Mutation als alleiniger Marker kontroverse Resultate insbesondere aufgrund der hohen Prävalenz [28].

Ein vielversprechenderer Marker sowohl für die Diagnostik als auch für die Risikoabschätzung ist die *TERT*-Promotor-Mutation. Gemäss aktueller Literatur zeigt sich diese Mutation nur in malignen Knoten und wird in benignen Befunden nicht nachgewiesen [28–31]. Der Nachweis einer *TERT*-Promotor-Mutation war mit aggressiveren klinikopathologischen Merkmalen, schlechterem Therapieansprechen und einem erhöhten Risiko für Fernmetastasen assoziiert [32, 33]. Eine Metaanalyse zeigte einen synergistischen negativ prognostischen Einfluss eines gleichzeitigen Nachweises einer *BRAF*p.V600E- und einer *TERT*-Promotor-Mutation [28, 34].

Zukünftiges Management von Schilddrüsenknoten

In den letzten Jahren hat sich ein Trend zur Deeskalation des Screenings, der Diagnostik, des Stagings und der Thera-

 © 2019 Hogrefe

${protocol}://econtent.hogrefe.com/doi/pdf/10.1024/1661-8157/a003240 - Tuesday, June 25, 2019 6:52:42 AM - UZH Hauptbibliothek / Zentralbibliothek Zürich IP Address:144.200.17.38

pie bei Schilddrüsenknoten gezeigt. Dieser Trend ist hauptsächlich dadurch begründet, dass das Malignitätsrisiko von Schilddrüsenknoten gering ist und differenzierte Schilddrüsenkarzinome exzellente Heilungschancen aufweisen [3].

Neben der Reduktion des Ausmasses der Chirurgie wird zunehmend auch für eine aktive Überwachungsstrategie von zytologisch verifizierten Schilddrüsenkarzinomen plädiert. Insbesondere die Überbehandlung von Mikrokarzinomen (<1 cm) soll damit verhindert werden. Die ATA hat dies in ihren aktuellen Guidelines berücksichtigt, indem Knoten <1 cm gar nicht erst punktiert werden sollten [14].

Allerdings werden in den USA nach wie vor 99 % aller Schilddrüsenknoten operiert [35]. Die Hauptschwierigkeit in der Umsetzung einer konservativeren Therapiestrategie liegt in der verlässlichen Risikostratifizierung. Während die sonomorphologischen, klinischen und zytologischen Kriterien eine solche Stratifizierung nicht erlauben, stellt sich die Frage, ob die molekulargenetische Untersuchung als Ergänzung zur Histologie eine Rolle spielen könnte. Dabei scheint auch wieder die *TERT*-Promotor-Mutation alleine oder in Kombination mit der *BRAF*-Mutation am vielversprechendsten. Ob der Nachweis dieser Mutation den Entscheid für eine aktive Überwachung oder eine weniger intensive Therapie erleichtern kann, wird sich in Zukunft zeigen. Insbesondere sei kritisch anzumerken, dass die bisherigen Kriterien für Malignität histologisch gemäss aktuell gültiger WHO-Klassifikation (noch) auf morphologischen Eigenschaften beruhen.

Key messages

- Die molekulare Analyse kann in der Beurteilung von unklaren Schilddrüsenknoten ein nützliches, ergänzendes Instrument darstellen, erlaubt aber die Festlegung des Therapiekonzeptes noch nicht. Vielversprechend scheint der Nachweis einer Mutation im TERT-Promotor, insbesondere in Kombination mit einer BRAF-Mutation. Welche Rolle dies in Zukunft in der Diagnostik und Risikoabschätzung spielen wird, müssen zukünftige Studien zeigen.

Lernfragen

1. Wodurch wird die Aussagekraft von Feinnadelpunktionen limitiert?
   a) Kapseldurchbrüche oder Gefässeinbrüche können nicht beurteilt werden.
   b) Knoten <1 cm können nicht punktiert werden.
   c) Feinnadelpunktionen können nur an spezialisierten Zentren durchgeführt werden.

2. Was ist bei einer RAS-Mutation zu beachten?
   a) Es ist mit frühzeitiger Metastasierung zu rechnen.
   b) Es kommt zu einer Störung des Na-I-Symporters und somit zu verminderter Jodaufnahme bei einer Radiojodtherapie.
   c) Trotz Mutation in diesem Protoonkogen kann es sich um eine gutartige Veränderung handeln.

Zusammenfassung

Schilddrüsenknoten und Schilddrüsenkarzinome sind häufig und zeigen in den letzten Jahrzehnten eine steigende Prävalenz. Erfahrene Untersucher können anhand sonomorphologischer Kriterien eine Risikostratifizierung vornehmen. Die Feinnadelpunktion ist der entscheidende nächste Schritt für die Dignitätsbeurteilung. Auch hier spielt die Erfahrung des Zytopathologen eine wichtige Rolle. Die molekulare Analyse kann in der Beurteilung von unklaren Schilddrüsenknoten ein nützliches, ergänzendes Instrument darstellen, erlaubt aber die Festlegung des Therapiekonzeptes noch nicht. Vielversprechend scheint der Nachweis einer Mutation im *TERT*-Promotor, insbesondere in Kombination mit einer *BRAF*-Mutation. Welche Rolle dies in Zukunft in der Diagnostik und Risikoabschätzung spielen wird, müssen zukünftige Studien zeigen.

Bibliografie

1. Lloyd RV OR, Klöppel G, Rosai J: WHO Classification of tumours of endocrine organs. 4 ed. Genf; WHO: 2017. 81–104.
2. Fagin JA, Wells SA: Biologic and clinical perspectives on thyroid cancer. N Engl J Med. 2016; 375: 2307.
3. Davies L, Welch HG: Current thyroid cancer trends in the United States. JAMA Otolaryngol Head Neck Surg 2014; 140: 317–322.
4. Morand GB, da Silva SD, Mlynarek AM, Black MJ, Payne RJ, Hier MP: Clinicopathological relevance of antithyroglobulin antibodies in low-risk papillary thyroid cancer. Clin Otolaryngol 2017; 42: 1130–1134.
5. Haugen BR, Alexander EK, Bible KC, et al.: 2015 American Thyroid Association Management Guidelines for adult patients with thyroid nodules and differentiated thyroid cancer: The American Thyroid Association Guidelines Task Force on Thyroid Nodules and Differentiated Thyroid Cancer. Thyroid 2016; 26: 1–133.
6. Cibas ES, Ali SZ: Conference NTFSotS. The Bethesda System for reporting thyroid cytopathology. Am J Clin Pathol 2009; 132: 658–665.
7. Cooper DS, Doherty GM, Haugen BR, et al.: Revised American Thyroid Association management guidelines for patients with thyroid nodules and differentiated thyroid cancer. Thyroid 2009; 19: 1167–1214.
8. Tuttle RM: Controversial issues in thyroid cancer management. J Nucl Med 2018; 59: 1187–1194.
9. Rosai J, LiVolsi VA, Sobrinho-Simoes M, Williams ED: Renaming papillary microcarcinoma of the thyroid gland: the Porto proposal. Int J Surg Pathol 2003; 11: 249–251.
10. Boucai L, Bernet V, Shaha A, Shindo ML, Stack BC, Tuttle RM: Surgical considerations for papillary thyroid microcarcinomas. J Surg Oncol 2017; 116: 269–274.
11. Ferris RL, Baloch Z, Bernet V, et al.: American Thyroid Association Statement on Surgical Application of Molecular Profiling for Thyroid Nodules: Current impact on perioperative decision making. Thyroid 2015; 25: 760–768.
12. Network CGAR: Integrated genomic characterization of papillary thyroid carcinoma. Cell 2014; 159: 676–690.
13. Ferrari SM, Fallahi P, Ruffilli I, et al.: Molecular testing in the diagnosis of differentiated thyroid carcinomas. Gland Surg 2018; 7: S19-S29.

© 2019 Hogrefe

${protocol}://econtent.hogrefe.com/doi/pdf/10.1024/1661-8157/a003240 - Tuesday, June 25, 2019 6:52:42 AM - UZH Hauptbibliothek / Zentralbibliothek Zürich IP Address:144.200.17.38

14. Haugen BR, Sawka AM, Alexander EK, et al.: American Thyroid Association Guidelines on the management of thyroid nodules and differentiated thyroid cancer task force review and recommendation on the proposed renaming of encapsulated follicular variant papillary thyroid carcinoma without invasion to noninvasive follicular thyroid neoplasm with papillary-like nuclear features. Thyroid 2017; 27: 481–483.
15. Hung YP, Barletta JA: A user's guide to non-invasive follicular thyroid neoplasm with papillary-like nuclear features (NIFTP). Histopathology 2018; 72: 53–69.
16. Landa I, Ibrahimpasic T, Boucai L, et al.: Genomic and transcriptomic hallmarks of poorly differentiated and anaplastic thyroid cancers. J Clin Invest 2016; 126: 1052–1066.
17. Niederer-Wüst SM, Jochum W, Förbs D, et al.: Impact of clinical risk scores and BRAF V600E mutation status on outcome in papillary thyroid cancer. Surgery 2015; 157: 119–125.
18. Xing M, Westra WH, Tufano RP, et al.: BRAF mutation predicts a poorer clinical prognosis for papillary thyroid cancer. J Clin Endocrinol Metab 2005; 90: 6373–6379.
19. Nikiforov YE, Seethala RR, Tallini G, et al.: Nomenclature revision for encapsulated follicular variant of papillary thyroid carcinoma: A paradigm shift to reduce overtreatment of indolent tumors. JAMA Oncol 2016; 2: 1023–1029.
20. Nikiforov YE: Role of molecular markers in thyroid nodule management: then and now. Endocr Pract 2017; 23: 979–988.
21. Smith RB, Ferris RL: Utility of diagnostic molecular markers for evaluation of indeterminate thyroid nodules. JAMA Otolaryngol Head Neck Surg 2016; 142: 421–422.
22. Alexander EK, Kennedy GC, Baloch ZW, et al.: Preoperative diagnosis of benign thyroid nodules with indeterminate cytology. N Engl J Med 2012; 367: 705–715.
23. Santhanam P, Khthir R, Gress T, et al.: Gene expression classifier for the diagnosis of indeterminate thyroid nodules: a meta-analysis. Med Oncol 2016; 33: 14.
24. Paschke R, Cantara S, Crescenzi A, Jarzab B, Musholt TJ, Sobrinho Simoes M: European Thyroid Association Guidelines regarding thyroid nodule molecular fine-needle aspiration cytology diagnostics. Eur Thyroid J 2017; 6: 115–129.
25. McIver B, Castro MR, Morris JC, et al.: An independent study of a gene expression classifier (Afirma) in the evaluation of cytologically indeterminate thyroid nodules. J Clin Endocrinol Metab 2014; 99: 4069–4077.
26. Nikiforova MN, Mercurio S, Wald AI, et al.: Analytical performance of the ThyroSeq v3 genomic classifier for cancer diagnosis in thyroid nodules. Cancer 2018; 124: 1682–1690.
27. Xing M, Haugen BR, Schlumberger M: Progress in molecular-based management of differentiated thyroid cancer. Lancet 2013; 381: 1058–1069.
28. Moon S, Song YS, Kim YA, et al.: Effects of Coexistent BRAF. Thyroid 2017; 27: 651–660.
29. Melo M, da Rocha AG, Vinagre J, et al.: TERT promoter mutations are a major indicator of poor outcome in differentiated thyroid carcinomas. J Clin Endocrinol Metab 2014; 99: E754–765.
30. Liu X, Qu S, Liu R, et al.: TERT promoter mutations and their association with BRAF V600E mutation and aggressive clinicopathological characteristics of thyroid cancer. J Clin Endocrinol Metab 2014; 99: E1130–1136.
31. Vinagre J, Pinto V, Celestino R, et al.: Telomerase promoter mutations in cancer: an emerging molecular biomarker? Virchows Arch 2014; 465: 119–133.
32. Liu X, Bishop J, Shan Y, et al.: Highly prevalent TERT promoter mutations in aggressive thyroid cancers. Endocr Relat Cancer 2013; 20: 603–610.
33. Yin DT, Yu K, Lu RQ, et al.: Clinicopathological significance of TERT promoter mutation in papillary thyroid carcinomas: a systematic review and meta-analysis. Clin Endocrinol (Oxf) 2016; 85: 299–305.
34. Vuong HG, Altibi AMA, Duong UNP, Hassell L: Prognostic implication of BRAF and TERT promoter mutation combination in papillary thyroid carcinoma-A meta-analysis. Clin Endocrinol (Oxf) 2017; 87: 411–417.
35. Ho AS, Chen I, Melany M, Sacks WL: Evolving management considerations in active surveillance for micropapillary thyroid carcinoma. Curr Opin Endocrinol Diabetes Obes. 2018; 25: 353–359.

Manuskript eingereicht: 31.12.2018
Manuskript akzeptiert: 22.01.2019
Interessenskonflikt: Die Autoren erklären, dass keine Interessenskonflikte bestehen.

Martina A. Broglie Däppen
Klinik für Ohren-, Nasen-, Hals- und Gesichtschirurgie
Universitätsspital Zürich
Frauenklinikstrasse 24
8091 Zürich

Martina.brogliedaeppen@usz.ch

Antworten zu den Lernfragen:

1. Antwort a) ist richtig. Da lediglich einzelne Zellen oder Zellverbände aspiriert werden, können keine Aussagen bezüglich der umliegenden Strukturen und insbesondere Invasion ebendieser gemacht werden.

2. Antwort c) ist richtig. RAS-Mutationen treten unter anderem beim follikulären Schilddrüsenkarzinom, aber auch in follikulären Adenomen oder NIFTP, also benigne Tumoren, auf.

 © 2019 Hogrefe