HPV-assoziierte Oropharynxkarzinome: Update zu Diagnose und Management

Update for Diagnosis and Management of HPV-Driven Oropharyngeal Cancer

Martina A. Broglie Däppen

Klinik für Ohren-, Nasen-, Hals- und Gesichtschirurgie, Universitätsspital Zürich

Zusammenfassung: In den vergangenen Jahren konnte auch in der Schweiz eine Zunahme von Plattenepithelkarzinomen im Oropharynx festgestellt werden. Schon seit mehr als zwanzig Jahren wird ein Zusammenhang zwischen einer Infektion mit Hochrisikotypen des humanen Papillomvirus (HR-HPV) und der Entstehung von Oropharynxkarzinomen (OPSCC) vermutet. Vor allem bei jüngeren Patienten ohne die Risikofaktoren Rauchen und Alkoholkonsum wird eine erhöhte Prävalenz dieser Tumoren festgestellt. HPV-assoziierte Karzinome entstehen hauptsächlich im lymphatischen Gewebe des Oropharynx und stellen klinisch und molekularbiologisch eine eigenständige Entität dar. Sie zeigen ein signifikant besseres Therapieansprechen und haben eine bessere Prognose im Vergleich zu den noxenassoziierten Tumoren, unabhängig von der durchgeführten Therapie. Vermutet wird eine vergleichbare Tumorentstehung wie beim Zervixkarzinom über Vorstufenläsionen bis zum invasiven Karzinom. Bisher wurden aber im Pharynx keine HPV-assoziierten Vorstufen gefunden. Das in der Zervix etablierte weltweite Screeningprogramm hat zu einer signifikanten Reduktion der Inzidenz von Zervixkarzinomen geführt, sodass der Anteil HPV-assoziierter Tumoren im Oropharynx die Zahl derer in der Zervix überschreiten wird. Seit 2017 ist eine immunhistochemisch nachweisbare Überexpression des Zellzyklusproteins p16 als Surrogatmarker für HPV ein entscheidender Faktor bei der Tumor-Klassifikation des Oropharynxkarzinoms. Eine klare, international gültige Definition eines HPV-assoziierten Tumors fehlt aber bisher. Die alleinige Detektion von HPV-DNA oder der isolierte Einsatz der p16-Immunhistochemie im Tumorgewebe weisen eine ungenügende Sensitivität und Spezifität auf. Die Kombination dieser Parameter erhöht die Zuverlässigkeit im Vergleich zum Goldstandard RNA. Eine für die Diagnostik valide Alternative ist der serologische Nachweis von Antikörpern gegen HPV-Onkoproteine, der sich auch als prädiktiver und prognostischer Marker zu bewähren scheint.

Schlüsselwörter: Oropharynxkarzinom, HPV, Diagnose, Management, Antikörper

Abstract: In the past decades, an increasing incidence of oropharyngeal squamous cell cancer could be observed. More than twenty years ago, a correlation between a pharyngeal Human papillomavirus high-risk type infection and the development of oropharyngeal cancer has been suspected. Especially younger patients without the former risk factors smoking and alcohol have a higher prevalence for this cancer type. HPV-associated cancer is developing in the lymphatic tissue of the tonsils and the base of the tongue. HPV-driven tumors can be defined as a clinical and morphologic distinct tumor entity with a significantly better prognosis compared to tumors based on smoking and alcohol consumption. They are demonstrating a clearly better treatment response irrespective of the treatment modality. The tumor development is assumed to be comparable to cervical cancer, probably through a step-wise process from dysplasia to invasive cancer. In the pharynx, no HPV-associated precursor lesions have been detected so far. Therefore, Screening program proven to be very successful in the cervix have not could not have been implemented so far. The reduction of HPV-associated tumor burden in the cervix is likely to be compensated by the rising number of HPV-driven oropharyngeal cancer. P16 as a surrogate marker for HPV has been implemented in the 8th edition of the TNM classification for oropharyngeal cancer. A worldwide accepted definition of an HPV-driven tumor is lacking so far. P16 immunhistochemistry or HPV-DNA detection by PCR as single markers have an insufficient sensitivity and specificity. A combination of both markers demonstrates a higher accuracy compared to the gold standard RNA. Antibodies to HPV oncoproteins are reliable diagnostic and prognostic markers that could in the future possibly serve for early tumor detection.

Keywords: Oropharyngeal carcinoma, HPV, diagnosis, management, antibodies

Résumé: Durant les dernières décennies, on observe une augmentation des cas de cancer de l'oropharynx. Ceci est probablement dû à une infection à des virus de type papillomavirus humain (HPV) dits à haut-risque. Ce type de cancer touche spécialement des patients jeunes et sans exposition aux facteurs de risque classiques que sont la cigarette et l'abus d'alcool. Ces

https://econtent.hogrefe.com/doi/pdf/10.1024/1661-8157/a003484 - Saturday, July 11, 2020 1:02:42 AM - Kantonsbibliothek St.Gallen IP Address:193.134.32.99

© 2020 Hogrefe

https://econtent.hogrefe.com/doi/pdf/10.1024/1661-8157/a003484 - Saturday, July 11, 2020 1:02:42 AM - Kantonsbibliothek St.Gallen IP Address:193.134.32.99

cancers se développent depuis les tissus lymphatiques des amygdales et de la base de la langue situés dans l'oropharynx. Ces tumeurs dues à l'HPV représentent d'une part une entité à l'étiopathogénie et d'autre part une présentation clinique distincte. Ces tumeurs ont souvent un pronostic sensiblement meilleur que les cancers induits par l'exposition à la cigarette et l'alcool, et ce quel que soit le type de traitement choisi (chirurgie ou radiothérapie). Une infection au virus HPV conduit probablement à des changements dans l'épithélium, en passant progressivement de la dysplasie au carcinome invasif, comme cela se produit dans les cancers du col de l'utérus. Toutefois, la détection de lésions précoces n'est pas encore possible dans l'oropharynx, rendant pour l'instant impossible l'implémentation d'un programme de screening, comme c'est le cas pour le col de l'utérus. Dans le futur, il est probable que la réduction des cas de cancer du col utérin grâce au screening soit malheureusement dépassée par l'augmentation des cas de cancer de l'oropharynx. En clinique, on utilise le marqueur «p16» pour identifier les cas du cancer de l'oropharynx dû au virus HPV. Bien que celui-ci soit maintenant intégré à la récente 8ème édition du système international de classification des tumeurs TNM, il manque encore une définition acceptée de tous pour déterminer la causalité de HPV pour un cas spécifique de cancer de l'oropharynx. La recherche par PCR de l'ADN de HPV ou l'immunohistochimie pour p16 est en effet inexactes. La combinaison de ces deux procédés montre une meilleure performance diagnostique comparée au standard de référence qu'est la recherche d'ARN. Dans le futur, la recherche d'anticorps associés à HPV dans le sang pourrait permettre une détection précoce des cas de récidives et une surveillance plus aisée.

Mots-clés: Carcinome oropharyngien, HPV, diagnostic, gestion, anticorps

Hintergrund

Weltweit konnte eine Zunahme der Inzidenz HPV-assoziierter Kopf-Hals-Karzinome mit Prädilektion im oberen Rachen (Oropharynx) festgestellt werden, insbesondere auch bei Patienten ohne die bisher etablierten Hauptrisikofaktoren Nikotin- und Alkoholkonsum [1].

Risikofaktoren für die Entstehung HPV-assoziierter Karzinome sind eine grosse Anzahl verschiedener Sexualpartner, orogenitale Kontakte und ein früher erster Geschlechtsverkehr [2]. Weltweit zeigen sich sehr unterschiedliche Prävalenzen. Während in einigen Regionen wie Nordamerika oder Nordeuropa bis zu 70 % der oropharyngealen Karzinome mit HPV assoziiert sind, sind es in Südeuropa nur 17 %, was möglichweise mit unterschiedlichem Risikoverhalten zu erklären ist [3]. 70–80 % der Bevölkerung kommen mit dem Virus in Kontakt. Welche Faktoren dazu führen, dass eine Virusinfektion nicht vom Immunsystem bekämpft wird, sondern über eine Persistenz zu einer zellulären Transformation führen kann, ist unklar und Gegenstand aktueller Untersuchungen.

HPV-assoziierte zelluläre Transformation

Nach der ersten Entdeckung von HPV in Hautzellen um 1950 ist nun klar, dass diese Viren die Basalzellen von Epithelien der Haut und Schleimhaut befallen können. Für den Nachweis der kausalen Rolle von HPV für die Entstehung des Zervixkarzinoms wurde Harald zur Hausen 2008 der Nobelpreis in Medizin verliehen [4].

Das HPV ist ein epitheliotropes, zirkulär doppelsträngiges DNA-Virus, das in 5 Gruppen (A-E) mit entsprechenden Subgruppen eingeteilt wird mit insgesamt über 300 verschiedenen, aktuell bekannten Typen. Unterschieden wird zwischen den low-risk, nicht kanzerogenen Typen (HPV 6 und 11), die als Erreger benigner Veränderungen wie Hautwarzen, Kondylomen oder der Larynxpapillomatose bekannt sind, und den für die Entstehung von Tumoren im Genitaltrakt (Zervix, Vulva, Vagina, Anus, Penis) sowie Kopf-Hals-Karzinomen verantwortlichen High-Risk-Typen (HPV16, 18, 31, 33, 35, 39, 45, 51, 52, 56, 58, und 59). Das HPV-Genom kodiert für Kapsidproteine (L1 und L2), sowie Frühproteine («early proteins», E1, E2, E4–E7) [5]. Während E1 und E2 für die basale DNA-Replikation zuständig sind, interagieren E6 und E7 mit zellulären Molekülen und Signalwegen und induzieren die Proliferation, Immortalisierung und maligne Transformation der infizierten Zelle. Das virale Onkoprotein E6 inaktiviert das Tumorsuppressorprotein p53. Das Onkoprotein E7 inaktiviert das Retinoblastom-Protein (pRb), was zu einer Überexpression des Zellzyklusproteins $p16^{INK4A}$ führt. Aus diesem Grund kann die $p16^{INK4A}$-Überexpression als Surrogatmarker für HPV-induzierte Tumoren verwendet werden [6].

Im Artikel verwendete Abkürzungen

ACIP	Advisory Committee on Immunization Practices (US-amerikanischer, beratender Ausschuss für Impfpraktiken)
CDC	Centers for Disease Control und Prevention (US-amerikanische Zentren für die Kontrolle und Prävention von Krankheiten)
CUP	Zervikale Lymphknotenmetastase ohne Primärtumor (Cancer of Unknown Primary)
HNSCC	Kopf-Hals-Karzinom (Head and Neck Squamous Cell Cancer)
HPV	Humane Papillomaviren
HR-HPV	Hochrisikotypen des humanen Papillomavirus (HPV 16, 18, 33, und andere), die nach Infektion der Zellen durch zelluläre Transformation zur Entstehung von Platten epithelkarzinomen führen können
IHC	Immunhistochemie
mRNA	Boten-RNA, Messenger RNA
OPSCC	Oropharynxkarzinom (Oropharyngeal Squamous Cell Cancer)
pRb	Retinoblastom-Protein
$p16^{INK4A}$	Zellzyklusprotein p16
PD-1	Transmembranprotein PD-1 auf Immunzellen
RNA	Ribonukleinsäure
TIL	Anzahl vorhandener zytotoxischer T-Zellen im Tumor (Tumor-Infiltrating Lymphocytes)

 © 2020 Hogrefe

https://econtent.hogrefe.com/doi/pdf/10.1024/1661-8157/a003484 - Saturday, July 11, 2020 1:02:42 AM - Kantonsbibliothek St.Gallen IP Address:193.134.32.99

Entstehung und Erscheinungsform HPV-assoziierter Kopf-Hals-Karzinome

HPV-getriebene Tumoren stellen eine biologisch eigenständige Entität dar. Sie entstehen meistens im oberen Rachen (Oropharynx) mit Prädilektion in den Krypten der Gaumen- und Zungengrundtonsillen [7]. Einerseits könnte die tonsilläre Krypte durch die geringere mechanische Reinigung als Virusreservoir dienen, anderseits wird eine komplexe Interaktion zwischen dem Virus und dem lymphoepithelial retikulierten Epithel der Krypten vermutet. Im Gegensatz zum Oberflächenepithel der Tonsille weist das Kryptenepithel eine physiologisch zerlegte, für Immunzellen durchlässige Basalmembran auf. Dies begünstigt möglicherweise das Eindringen des Virus in die Zelle [8]. Zusätzlich konnte eine starke Expression des Transmembranproteins PD-1 auf Immunzellen nachgewiesen werden, was zu einer reduzierten zytotoxischen T-Zell-Antwort auf virale Antigene führt [9].

Morphologisch handelt es sich bei den HPV-assoziierten Tumoren meist um kleine, schwer detektierbare Primärtumoren mit grossen, oft zystischen Lymphknotenmetastasen. Dies kann insbesondere bei Patienten ohne die bekannten Risikofaktoren Rauchen und Alkohol zur Fehldiagnose einer lateralen Halszyste führen. Alternativ wird von einer zervikalen Lymphknotenmetastase ohne Primärtumor (CUP-Syndrom, Cancer of Unknown Primary) ausgegangen. Der Nachweis einer $p16^{INK4A}$-Überexpression und/oder die Positivität für HPV-DNA am zytologischen Material der Feinnadelpunktion erlaubt die Vermutung eines in den tonsillären Krypten versteckten kleinen Primärtumors, der mittels diagnostischer Tonsillektomie und gegebenenfalls ipsilateraler Zungengrundresektion in bis zu 80 % gefunden und reseziert werden kann [10, 11].

Tumorstaging und Prognose

Obwohl Patienten mit HPV-assoziierten OPSCC meist ein höheres Tumorstadium durch das Vorhandensein von Lymphknotenmetastasen zeigen [12], weisen sie eine bessere lokoregionäre Tumorkontrolle und ein besseres Gesamtüberleben auf als HPV-negative Tumoren. Dieser Überlebensvorteil wurde basierend auf Zellversuchen und retrospektiven Studien an primär bestrahlten Patienten hauptsächlich einer erhöhten intrinsischen Radio- und Chemosensitivität zugeschrieben [13–16], was die primäre Bestrahlung als Therapie der Wahl bei HPV-Positivität nahelegte. Verschiedene Untersuchungen [17–20] an primär chirurgisch behandelten Patienten mit oder ohne adjuvante Radiotherapie stellten aber fest, dass die HPV-Positivität des Tumors an sich ein begünstigender prognostischer Faktor ist, unabhängig von der durchgeführten Therapie [13, 21].

Mögliche Gründe für die bessere Prognose sind neben der Tumorbiologie das jüngere Alter, weniger Komorbiditäten und eine geringere Rate an Zweitkarzinomen.

Das häufige Aufreten von Zweitkarzinomen bei HPV-negativen, noxenassoziierten Tumoren wird durch das 1953 von Slaughter et al. als «Feldkanzerisierung» beschriebene Phänomen erklärt [22]. So führen Rauchen und Alkohol insbesondere auch in Kombination zu einer Akkumulation von Mutationen in der Schleimhaut des oberen Aerodigestivtraktes und einer schrittweisen Entwicklung von der Epitheldysplasie zum invasiven Karzinom. Dies führt zur vermehrten Entstehung von syn- und metachronen Zweitkarzinomen (sog. «Second Field Tumors») in Pharynx, Larynx, Oesophagus, Mundhöhle und Lunge. Bei Patienten mit HPV-positiven Tumoren ohne die Risikofaktoren Rauchen und Alkoholabusus zeigt sich dagegen eine signifikant tiefere Prävalenz von Zweitkarzinomen [23].

Schliesslich könnte auch eine immunologische Antwort auf den HPV-positiven Tumor für die günstige Prognose mitverantwortlich sein [24]. So konnten spezifische T-Zellen gegen virale Onkoproteine bei Patienten mit HPV-positiven Tumoren nachgewiesen werden [25]. Es wurde sogar gezeigt, dass die Anzahl vorhandener zytotoxischer T-Zellen im Tumor (TIL) eine prognostische Bedeutung hat. So zeigten Patienten mit HPV-positiven Tumoren, aber geringen TILs keinen Überlebensvorteil gegenüber Patienten mit HPV-negativen Tumoren [26]. Im Gegensatz dazu hatten Patienten mit HPV-positiven Tumoren und hohen TILs ein signifikant besseres Überleben [27]. TILs werden deshalb als zusätzliche Biomarker bei HPV-positiven Tumoren insbesondere in Hinblick auf Therapieanpassungen propagiert [28].

Mit der Frage, welche zusätzlichen Faktoren die Prognose beeinflussen, führten Ang et al. eine rekursive Partitionsanalyse durch und publizierten einen Algorithmus basierend auf dem HPV-Status des Tumors, der Anzahl gerauchter Zigaretten sowie dem tumoralen N- und dem T-Stadium. Unter den Patienten mit HPV-positivem Tumor zeigten Raucher ein deutlich höheres Risiko zu sterben als Nichtraucher [13]. Wir konnten die Resultate auch in einer primär chirurgisch behandelten Patientenkohorte bestätigen [20] (Abb. 1).

Wie die aktuell gültigen Therapiekonzepte in Anbetracht der deutlich besseren Prognose der HPV-assoziierten Karzinome angepasst und welche zusätzlichen Faktoren in die Risikostratifizierung einbezogen werden sollten, wird aktuell heiss diskutiert. Dabei geht es darum, ob die

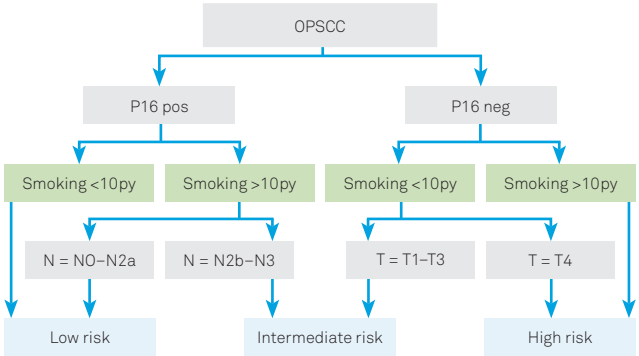

Abbildung 1. Risikostratifizierung der Patienten, modifiziert nach Ang et al. [20]

https://econtent.hogrefe.com/doi/pdf/10.1024/1661-8157/a003484 - Saturday, July 11, 2020 1:02:42 AM - Kantonsbibliothek St.Gallen IP Address:193.134.32.99

Intensität der Behandlung zugunsten einer besseren posttherapeutischen Lebensqualität reduziert werden kann, welche angesichts des jüngeren Alters dieser Patienten und der längeren Lebenserwartung eine wichtige Rolle spielt.

Zahlreiche prospektive Deeskalaktionsstudien (z. B. die RTOG-1106-Studie, De-ESCALaTE-Studie, ECOG-3311-Studie, usw.) versuchen durch risikoadaptierte Therapiekonzepte die posttherapeutischen Folgen zu minimieren, ohne die Chance auf Heilung zu gefährden. Beispiele für Therapiedeeskalation sind eine Reduktion der Strahlendosis oder der Verzicht auf konkomittierende Chemotherapie zur adjuvanten Bestrahlung [29]. Der Einfluss des tumoralen HPV-Status für die Wahl der Therapiemodalität (Radiotherapie vs. Chirurgie) wird aktuell ebenfalls prospektiv untersucht.

In der neuesten TNM-Klassifikation (8. Auflage, 2017) wurde beim Oropharynxkarzinom und beim CUP erstmals ein Biomarker (p16^{INK4A}-Überexpression als Surrogatmarker für HPV) in die Klassifikation integriert, was mit einem signifikanten Downstaging der HPV-assoziierten Tumoren einhergeht [30]. Eine Fortführung der Stadien-adaptierten Therapiekonzepte ohne Berücksichtigung dieser Anpassungen käme einer indirekten Deeskalation gleich und muss mit Vorsicht erfolgen, um die Prognose dieser Patienten nicht zu verschlechtern bevor die Resultate der prospektiven Studien vorliegen [31].

Patienten mit HPV-assoziierten Tumoren weisen eine deutlich bessere Prognose auf. Studien ergaben aber auch, dass Patienten mit HPV-getriebenen OPSCC eher zu Fernmetastasen als lokoregionären Rezidiven neigen und diese disseminiert und an für HNSCC ungewöhnlichen Stellen (ausserhalb der Lunge) auftreten können, oft mehr als zwei Jahre nach der initialen Therapie [29, 32–34]. Diese Beobachtungen stellen die bisherigen Nachsorge-Schemata von Patienten mit HNSCC und palliativ intendierten Therapiekonzepten bei Auftreten von Fernmetastasen in Frage, zumal diese Patienten auch in der metastasierten Situation ein gutes Therapieansprechen zeigen [32, 33].

Definition des tumoralen HPV-Status

In Anbetracht der klinischen Implikationen des tumoralen HPV-Status bei Patienten mit Kopf-Hals-Karzinomen ist die verlässliche Identifikation eines HPV-getriebenen Tumors von grosser Bedeutung. Eine klare, international gültige Definition zur Bestimmung der HPV-Assoziation fehlt aber bisher [35].

p16-Immunhistochemie

Der immunhistochemische Nachweis einer p16^{INK4A}-Überexpression (p16-IHC) als Surrogatmarker für eine HPV-Infektion hat sich als praktikable Lösung zur HPV-Testung im Tumorgewebe etabliert. Für den breiten Einsatz dieser Methode sprechen die niedrigen Kosten und die einfache Durchführbarkeit. Der hohen Sensitivität von p16-IHC für den Nachweis einer transkriptionell aktiven HPV-Infektion steht aber eine ungenügende Spezifität gegenüber [36–38].

Nachweis von HPV-DNA

Eine weitere breit angewandte Technik zum HPV-Nachweis ist die Detektion von High-Risk-HPV-DNA. Zu den qualitativen Techniken zählt die konventionelle Polymerase-Kettenreaktion (PCR), die aber aufgrund der hohen Sensitivität bei mässiger Spezifität häufig zu falsch-positiven Ergebnissen führt [39]. Der Einsatz von Real-Time-PCR Techniken ermöglicht dagegen eine zusätzliche DNA-Quantifizierung, wodurch die Viruslast abgeschätzt werden kann [40]. Die tumorbiologische Relevanz eines positiven Tests ist aber schwer zu definieren, zumal HPV-DNA im Tumor nicht nur im Rahmen einer durch HPV getriggerten Karzinogenese, sondern auch im Fall einer nicht-transformierenden HPV-Infektion nachgewiesen werden kann.

Durch HPV-DNA-in-situ-Hybridisierung kann die HPV-DNA direkt im Zellkern maligner Zellen nachgewiesen werden, was die Spezifität erhöht. Die geringe Sensitivität limitiert aber den Einsatz dieses Verfahrens [41].

Bestimmung von HPV-mRNA

Die Detektion von viraler E6- und E7-mRNA (messenger RNA) im Tumorgewebe gilt als Goldstandard zum Beweis einer transkriptionell aktiven HPV-Infektion. Die Komplexität dieses Verfahrens und die hohen Kosten stellen eine deutliche Limitation dar [37]. Eine praktikablere Anwendung verspricht eine neuere, RNA-basierte In-situ-Hybridisierung (RNAscope) (Sensitivität von 97 % und Spezifität von 93 %) [42].

Kombination mehrerer Marker

Zur Verbesserung der Sensitivität unter Erhalt der Spezifität schlugen Smeets et al. 2007 einen Algorithmus vor, welcher die p16^{INK4A}-Immunhistochemie mit dem HR-HPV-DNA-Nachweis mittels PCR kombiniert (Abb. 2). Die diagnostische Zuverlässigkeit im Vergleich zum Goldstandard RNA [36] war mit einer Genauigkeit von 98 %, einer Sensitivität

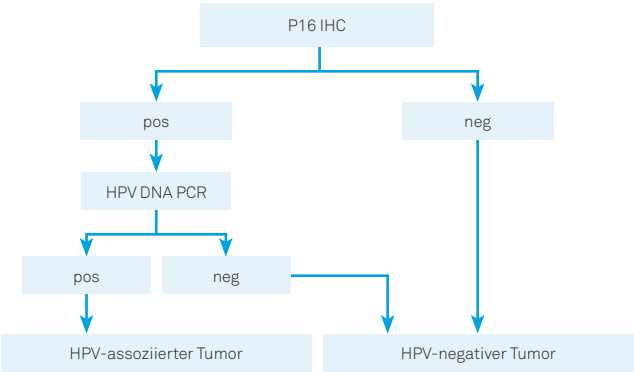

Abbildung 2. Diagnostischer Algorithmus gemäss Smeets et al. [36].

 © 2020 Hogrefe

https://econtent.hogrefe.com/doi/pdf/10.1024/1661-8157/a003484 - Saturday, July 11, 2020 1:02:42 AM - Kantonsbibliothek St.Gallen IP Address:193.134.32.99

von 96 % und einer Spezifität von 98 % sehr gut [43]. Aus diesem Grund ist die Kombination aus p16-Immunhistochemie und dem HR-HPV-DNA-Nachweis mittels PCR für die Diagnose eines HPV-assoziierten Tumors zu empfehlen.

Rolle der HPV-Serologie zur Diagnose, Prognoseabschätzung und Früherkennung

Ein interessanter Marker ist der Nachweis von Serumantikörpern gegen virale Proteine. Dabei wird zwischen Antikörpern gegen die Kapsidproteine L1 und L2 und gegen die Onkoproteine E1-E7 unterschieden. Während erstere als Marker für aktive und stattgehabte orale, aber auch genitale HPV-Infektionen gelten sowie nach Impfungen nachweisbar sind [44], gelten Antikörper gegen HPV-Frühproteine als verlässliche diagnostische Marker für ein HPV-assoziiertes Karzinom insbesondere im Oropharynx [44, 45], während die Prävalenz bei HPV-assoziierten Zervixkarzinomen deutlich tiefer liegt (10–70 %) [46]. In einer prospektiven Studie untersuchten wir die Genauigkeit der Seropositivität bei der Erkennung HPV-assoziierter Oropharynxkarzinome. Im Vergleich zur HPV-DNA/p16-Positivität im Tumor lagen die Sensitivität und Spezifität für Anti-E6-Antikörper bei 100 % bzw. 96 %. Während Anti-E2-Antikörper mit einer Sensitivität bzw. Spezifität von 82 % bzw. 100 % ebenso eine gute diagnostische Zuverlässigkeit aufwiesen, zeigten Anti-E7-, Anti-E1-, Anti-E4- sowie Anti-L1-Antikörper als alleinige Marker eine mangelhafte Korrelation [47].

In der gesunden Bevölkerung (< 1 %), aber auch bei nicht HPV-assoziierten Karzinomen, ist der Anteil Seropositiver sehr gering (0,7 %) [48], was die Wertigkeit der Serologie als diagnostischer Marker erhöht.

Neben der diagnostischen Genauigkeit ist der Nachweis von HPV-Antikörpern auch ein guter prognostischer Marker. Wir konnten wie andere Studien zeigen, dass seropositive Patienten ein besseres Gesamt- (88 % vs. 62 %) sowie krankheitsspezifisches Überleben (92 % vs. 78 %) im Vergleich zu den seronegativen aufweisen [47, 49].

Diskutiert wird auch die Bedeutung der Serologie in der Tumornachsorge. Während eine Studie [50] zeigen konnte, dass ein fehlender Titerabfall mit einem erhöhten Risiko für das Auftreten eines Rezidivs assoziiert war, bestätigte eine nachfolgende Studie dieses Ergebnis nicht. Der Titer blieb in der Gruppe mit und ohne Rezidiv bis zwei Jahre nach Therapie auf einem hohen Niveau stabil [51].

Hochinteressant in Hinblick auf eine potenzielle Früherkennung dieser Tumoren ist die Erkenntnis, dass Antikörper gegen HPV-Proteine bei Patienten mit HPV-induzierten Oropharynxkarzinomen bereits mehr als 10 Jahre vor der Diagnose detektierbar waren. In der Regel zeigte sich ein hoher, im Verlauf sehr stabiler Titer im Vergleich zu Patienten mit HPV-negativen Tumoren. Serokonversionen traten selten auf [52]. Die Sensitivität und Spezifität zur Diagnose eines HPV-assoziierten Tumors >10 Jahre vor der Diagnose liegt bei über 90 % respektive über 95 %. Aber nicht alle, sondern rund 20 % der HPV16-E6-Seropositiven entwickeln ein HPV-assoziiertes OPSCC.

Daraus liesse sich die Notwendigkeit einer engmaschigen Nachsorge von Seropositiven folgern, wenn dies zu einer Früherkennung führen könnte. Bisher wurden aber keine HPV-assoziierten Tumorvorstufen im Oropharynx gefunden, wodurch sich der Rachenabstrich als Screening nicht zu eignen scheint [53, 54]. Eine prophylaktische Tonsillektomie oder gar Zungengrundresektion ist angesichts des 80 %igen Risikos einer Übertherapie bei seropositiven (noch) Gesunden ebenfalls nicht gerechtfertigt.

Bisher lässt sich also noch keine verlässliche Früherkennung beim Oropharynx betreiben, wohingegen der PAP-Abstrich als hoch erfolgreiches weltweites Screening-Programm gilt und zu einer signifikanten Reduktion der Prävalenz und Mortalität des Zervixkarzinoms geführt hat [55].

Prävention mittels HPV-Impfung

2006 wurde die Impfung gegen HPV-assoziierte Tumorerkrankungen eingeführt. Neben der Zweifach-Impfung gegen HPV 16 und 18 (Cervarix®) kam der Vierfach-Impfstoff gegen HPV 16 und 18 und die Low-Risk-Typen HPV 6 und 11 (Gardasil®) auf den Markt. Seit 2019 ist nun zusätzlich der Neunfachimpfstoff (Gardasil 9®) zugelassen, der spezifisch vor fünf weiteren krebsauslösenden HPV-Typen schützt (HPV-31, -33, -45, -52, -58). In der Schweiz ist die primäre Zielgruppe für die HPV-Impfung 11- bis 14-jährige Mädchen vor dem ersten Geschlechtsverkehr (Basisimpfung, 2 Dosen). Bei 15- bis 19-jährigen Adoleszenten wird ein 3-Dosen-Schema empfohlen [7]. Seit 2016 wird die Impfung in der Schweiz auch für Knaben empfohlen und von der Krankenkasse übernommen. Die Impfstoffe zeichnen sich durch eine hohe Wirksamkeit und Sicherheit aus [8]. Gemäss internationalen Expertenmeinungen sowie den Empfehlungen des US-amerikanischen Ausschusses bezüglich Impfpraktiken (ACIP) des Zentrums für die Kontrolle und Prävention von Krankheiten (CDC) kann eine mit Gardasil® oder Cervarix® begonnene Impfung mit Gardasil 9® vervollständigt werden [38]. Seit Einführung von Gardasil 9® wird aufgrund der vergleichbaren Verträglichkeit, aber höherer Abdeckung von High-Risk-Virustypen dieses als Impfstoff empfohlen (BAG-Bulletin 43 vom 22. Oktober 2018).

Es kann davon ausgegangen werden, dass mit dieser Impfung eine effektive Prävention eines HPV-assoziierten Tumors möglich geworden ist, leider ist aber die Durchimpfungsrate in Schweiz nach wie vor eher tief (26–50 %).

Schlussfolgerungen

HPV-assoziierte Kopf-Hals-Tumoren zeigen eine zunehmende Inzidenz, haben aber glücklicherweise eine bessere Prognose als noxenassoziierte Tumoren, unabhängig von der durchgeführten Therapiemodalität. Der Surrogatmarker p16 ist Teil des aktuellen Stagingsystems für

© 2020 Hogrefe

https://econtent.hogrefe.com/doi/pdf/10.1024/1661-8157/a003484 - Saturday, July 11, 2020 1:02:42 AM - Kantonsbibliothek St.Gallen IP Address:193.134.32.99

Key messages

- HPV-assoziierte Oropharynxtumoren zeigen eine zunehmende Inzidenz.
- Der Surrogatmarker p16 ist Teil des aktuellen Stagingsystems für Oropahrynxkarzinome und CUPs.
- Noch fehlt eine klare, international gültige Definition des HPV-Status.
- HPV-assoziierte Tumoren haben eine bessere Prognose als die durch Rauchen und Alkohol bedingten Tumoren, unabhängig von der durchgeführten Therapiemodalität.
- Verschiedene prospektive Studien untersuchen zurzeit die Möglichkeiten einer Deintensivierung gängiger Therapiekonzepte beim HVP-assoziierten Tumor, ohne die Chance auf Heilung zu gefährden.
- Die HPV-Serologie ist ein verlässlicher diagnostischer und prognostischer Tumormarker und könnte in Zukunft auch eine wichtige Rolle für die Tumorfrüherkennung spielen.
- Die Impfung insbesondere mit dem seit 2019 zugelassenen Neunfachimpfstoff (Gardasil 9®) ist eine effektive Möglichkeit der Prävention HPV-assoziierter Tumoren.

Lernfragen

1. Was trifft auf HPV-assoziierte Kopf-Hals-Tumoren nicht zu? (Einfachauswahl)
   a) Sie zeigen eine steigende Inzidenz.
   b) Sie treten vor allem im lymphatischen Gewebe des Oropharynx auf.
   c) Sie haben eine bessere Prognose als noxenassoziierte Tumoren.
   d) Sie sollten primär bestrahlt werden.
   e) Sie werden oft in fortgeschrittenen Tumorstadien diagnostiziert.

2. Welche Aussage zu HPV-Impfung ist korrekt? (Einfachauswahl)
   a) Sie ist in der Schweiz nur für Mädchen zugelassen.
   b) Empfohlen wird eine Impfung vor dem ersten Geschlechtsverkehr.
   c) Sie wirkt zur Prävention für das Zervix- nicht aber für das Oropharynxkarzinom.
   d) Es sollte aufgrund der besseren Wirksamkeit der Zweifachimpfstoff verwendet werden.
   e) In der Schweiz liegt die Durchimpfungsrate bei über 70 %.

Oropharynxkarzinome und CUPs. Eine klare, international gültige Definition des HPV-Status fehlt aber bisher. Aufgrund der hohen diagnostischen Zuverlässigkeit im Vergleich zum Goldstandard RNA ist die Kombination aus p16-Immunhistochemie und dem HR-HPV-DNA-Nachweis mittels PCR für die Diagnose eines HPV-assoziierten Tumors zu empfehlen. Verschiedene prospektive Studien untersuchen zurzeit die Möglichkeiten einer Deintensivierung gängiger Therapiekonzepte beim HVP-assoziierten Tumor, ohne die Chance auf Heilung zu gefährden.

Die HPV-Serologie ist ein verlässlicher diagnostischer und prognostischer Tumormarker und könnte in Zukunft auch eine wichtige Rolle für die Tumorfrüherkennung spielen. Eine effektive Möglichkeit der Prävention HPV-assoziierter Tumoren ist die Impfung mit dem seit 2019 zugelassenen Neunfachimpfstoff (Gardasil 9®).

Bibliografie

1. Chaturvedi AK, Anderson WF, Lortet-Tieulent J, et al.: Worldwide trends in incidence rates for oral cavity and oropharyngeal cancers. J Clin Oncol 2013; 31: 4550.
2. Gillison ML, D'souza G, Westra W, et al.: Distinct risk factor profiles for human papillomavirus type 16–positive and human papillomavirus type 16–negative head and neck cancers. J Natl Cancer Inst 2008; 100: 407–420.
3. Chaturvedi AK, Engels EA, Pfeiffer RM, et al.: Human papillomavirus and rising oropharyngeal cancer incidence in the United States. J Clin Oncol 2011; 29: 4294.
4. Pytynia KB, Dahlstrom KR, Sturgis EM: Epidemiology of HPV-associated oropharyngeal cancer. Oral Oncol 2014; 50: 380–386.
5. Muñoz N, Castellsagué X, de González AB, Gissmann L: Chapter 1: HPV in the etiology of human cancer. Vaccine 2006; 24: S1-S10.
6. Münger K, Baldwin A, Edwards KM, et al.: Mechanisms of human papillomavirus-induced oncogenesis. J Virol 2004; 78: 11451–11460.
7. Klussmann JP, Weissenborn SJ, Wieland U, et al.: Prevalence, distribution, and viral load of human papillomavirus 16 DNA in tonsillar carcinomas. Cancer 2001; 92: 2875–2884.
8. Westra WH (ed.): The pathology of HPV-related head and neck cancer: implications for the diagnostic pathologist. Seminars in diagnostic pathology. Amsterdam; Elsevier: 2015.
9. Lyford-Pike S, Peng S, Young GD, et al.: Evidence for a role of the PD-1: PD-L1 pathway in immune resistance of HPV-associated head and neck squamous cell carcinoma. Cancer Res 2013; 73: 1733–1741.
10. Zengel P, Assmann G, Mollenhauer M, et al.: Cancer of unknown primary originating from oropharyngeal carcinomas are strongly correlated to HPV positivity. Virchows Arch 2012; 461: 283–290.
11. Boscolo-Rizzo P, Schroeder L, Romeo S, Pawlita M: The prevalence of human papillomavirus in squamous cell carcinoma of unknown primary site metastatic to neck lymph nodes: a systematic review. Clin Exp Metastasis 2015; 32: 835–845.
12. Goldenberg D, Begum S, Westra WH, et al.: Cystic lymph node metastasis in patients with head and neck cancer: An HPV-associated phenomenon. Head Neck 2008; 30: 898–903.
13. Ang KK, Harris J, Wheeler R, et al.: Human papillomavirus and survival of patients with oropharyngeal cancer. N Engl J Med 2010; 363: 24–35.
14. Fakhry C, Westra WH, Li S, et al.: Improved survival of patients with human papillomavirus-positive head and neck squamous cell carcinoma in a prospective clinical trial. J Natl Cancer Inst 2008; 100: 261–269.
15. Lindel K, Beer KT, Laissue J, Greiner RH, Aebersold DM: Human papillomavirus positive squamous cell carcinoma of the oropharynx: a radiosensitive subgroup of head and neck carcinoma. Cancer 2001; 92: 805–813.
16. Kumar B, Cordell KG, Lee JS, et al.: EGFR, p16, HPV Titer, Bcl-xL and p53, sex, and smoking as indicators of response to therapy and survival in oropharyngeal cancer. J Clin Oncol 2008; 26: 3128–3137.
17. Fischer CA, Zlobec I, Green E, et al.: Is the improved prognosis of p16 positive oropharyngeal squamous cell carcinoma dependent of the treatment modality? Int J Cancer 2010; 126 (: 256–262.
18. Haughey BH, Hinni ML, Salassa JR, et al.: Transoral laser microsurgery as primary treatment for advanced-stage oro-

 © 2020 Hogrefe

https://econtent.hogrefe.com/doi/pdf/10.1024/1661-8157/a003484 - Saturday, July 11, 2020 1:02:42 AM - Kantonsbibliothek St.Gallen IP Address:193.134.32.99

pharyngeal cancer: A united states multicenter study. Head Neck 2011; 33: 1683–1694.
19. Licitra L, Perrone F, Bossi P, et al.: High-risk human papillomavirus affects prognosis in patients with surgically treated oropharyngeal squamous cell carcinoma. J Clin Oncol 2006; 24: 5630–5636.
20. Broglie MA, Stoeckli SJ, Sauter R, et al.: Impact of human papillomavirus on outcome in patients with oropharyngeal cancer treated with primary surgery. Head Neck 2017; 39: 2004–2015.
21. Fakhry C, Westra WH, Li S, et al.: Improved survival of patients with human papillomavirus–positive head and neck squamous cell carcinoma in a prospective clinical trial. J Natl Cancer Inst 2008; 100: 261–269.
22. Slaughter DP, Southwick HW, Smejkal W: Field cancerization in oral stratified squamous epithelium; clinical implications of multicentric origin. Cancer 1953; 6: 963–968.
23. Xu CC, Biron VL, Puttagunta L, Seikaly H: HPV status and second primary tumours in oropharyngeal squamous cell carcinoma. J Otolaryngol Head Neck Surg 2013; 42: 36.
24. Klussmann JP, Preuss SF, Speel EJ. [Human papillomavirus and cancer of the oropharynx. Molecular interaction and clinical implications]. HNO 2009; 57: 113–122.
25. Hoffmann TK, Arsov C, Schirlau K, et al.: T cells specific for HPV16 E7 epitopes in patients with squamous cell carcinoma of the oropharynx. Int J Cancer 2006; 118: 1984–1991.
26. Ward MJ, Thirdborough SM, Mellows T, et al.: Tumour-infiltrating lymphocytes predict for outcome in HPV-positive oropharyngeal cancer. Br J Cancer 2014; 110: 489–500.
27. Ou D, Adam J, Garberis I, et al.: Clinical relevance of tumor infiltrating lymphocytes, PD-L1 expression and correlation with HPV/p16 in head and neck cancer treated with bio- or chemoradiotherapy. Oncoimmunology. 2017; 6: e1341030.
28. Economopoulou P, de Bree R, Kotsantis I, Psyrri A: Diagnostic tumor markers in head and neck squamous cell carcinoma (HNSCC) in the clinical setting. Front Oncol 2019; 9: 827.
29. O'Sullivan B, Huang SH, Siu LL, et al.: Deintensification candidate subgroups in human papillomavirus-related oropharyngeal cancer according to minimal risk of distant metastasis. J Clin Oncol 2013; 31: 543–550.
30. Wittekind C: TNM: Klassifikation maligner Tumoren. Weinheim; Wiley; 2017.
31. Colevas AD, Yom SS, Pfister DG, et al.: NCCN Guidelines Insights: Head and Neck Cancers, Version 1. 2018. J Natl Compr Canc Netw 2018; 16: 479–490.
32. Muller S, Khuri FR, Kono SA, Beitler JJ, Shin DM, Saba NF: HPV positive squamous cell carcinoma of the oropharynx. Are we observing an unusual pattern of metastases? Head Neck Pathol 2012; 6: 336–344.
33. Huang SH, Perez-Ordonez B, Weinreb I, et al.: Natural course of distant metastases following radiotherapy or chemoradiotherapy in HPV-related oropharyngeal cancer. Oral Oncol 2013; 49: 79–85.
34. Huang SH, Perez-Ordonez B, Liu FF, et al.: Atypical clinical behavior of p16-confirmed HPV-related oropharyngeal squamous cell carcinoma treated with radical radiotherapy. Int J Radiat Oncol Biol Phys 2012; 82(: 276–283.
35. Boscolo-Rizzo P, Pawlita M, Holzinger D: From HPV-positive towards HPV-driven oropharyngeal squamous cell carcinomas. Cancer Treat Rev 2016; 42: 24–9.
36. Smeets SJ, Hesselink AT, Speel EJM, et al.: A novel algorithm for reliable detection of human papillomavirus in paraffin embedded head and neck cancer specimen. Int J Cancer 2007; 121: 2465–2472.
37. Holzinger D, Schmitt M, Dyckhoff G, Benner A, Pawlita M, Bosch FX: Viral RNA patterns and high viral load reliably define oropharynx carcinomas with active HPV16 involvement. Cancer Res 2012; 72: 4993–5003.
38. Smith EM, Wang D, Kim Y, et al.: p16INK4a Expression, human papillomavirus, and survival in head and neck cancer. Oral Oncol 2008; 44: 133–142.
39. Snijders PJ, van den Brule AJ, Meijer CJ: The clinical relevance of human papillomavirus testing: relationship between analytical and clinical sensitivity. J Pathol 2003; 201: 1–6.
40. Robinson M: HPV testing of head and neck Cancer in clinical practice. HPV Infection in Head and Neck Cancer. Heidelberg; Springer: 2017. 101–11.
41. Robinson M, Sloan P, Shaw R: Refining the diagnosis of oropharyngeal squamous cell carcinoma using human papillomavirus testing. Oral Oncol 2010; 46: 492–496.
42. Schache A, Liloglou T, Risk J, et al.: Validation of a novel diagnostic standard in HPV-positive oropharyngeal squamous cell carcinoma. Br J Cancer 2013; 108: 1332–1339.
43. Rietbergen MM, Leemans CR, Bloemena E, et al.: Increasing prevalence rates of HPV attributable oropharyngeal squamous cell carcinomas in the Netherlands as assessed by a validated test algorithm. Int J Cancer 2013; 132: 1565–1571.
44. Smith EM, Ritchie JM, Pawlita M, et al.: Human papillomavirus seropositivity and risks of head and neck cancer. Int J Cancer 2007; 120: 825–832.
45. Mork J, Lie AK, Glattre E, et al.: Human papillomavirus infection as a risk factor for squamous-cell carcinoma of the head and neck. N Engl J Med 2001; 344: 1125–1131.
46. Combes JD, Pawlita M, Waterboer T, et al.: Antibodies against high-risk human papillomavirus proteins as markers for invasive cervical cancer. Int J Cancer 2014; 135: 2453–2461.
47. Broglie MA, Jochum W, Michel A, et al.: Evaluation of type-specific antibodies to high risk-human papillomavirus (HPV) proteins in patients with oropharyngeal cancer. Oral Oncol 2017; 70: 43–50.
48. Holzinger D, Wichmann G, Baboci L, et al.: Sensitivity and specificity of antibodies against HPV16 E6 and other early proteins for the detection of HPV16-driven oropharyngeal squamous cell carcinoma. Int J Cancer 2017; 140: 2748–2757.
49. Smith EM, Rubenstein LM, Ritchie JM, et al.: Does pretreatment seropositivity to human papillomavirus have prognostic significance for head and neck cancers? Cancer Epidemiol Biomarkers Prev 2008; 17: 2087–2096.
50. Fakhry C, Qualliotine JR, Zhang Z, et al.: Serum antibodies to HPV16 early proteins warrant investigation as potential biomarkers for risk stratification and recurrence of HPV-associated oropharyngeal cancer. Cancer Prev Res (Phila) 2016; 9: 135–141.
51. Zhang Y, Waterboer T, Haddad RI, et al.: Human papillomavirus (HPV) 16 antibodies at diagnosis of HPV-related oropharyngeal cancer and antibody trajectories after treatment. Oral Oncol 2017; 67: 77–82.
52. Kreimer AR, Johansson M, Waterboer T, et al.: Evaluation of human papillomavirus antibodies and risk of subsequent head and neck cancer. J Clin Oncol 2013; 31: 2708–2715.
53. Fakhry C, Rosenthal BT, Clark DP, Gillison ML: Associations between oral HPV16 infection and cytopathology: evaluation of an oropharyngeal «pap-test equivalent» in high-risk populations. Cancer Prev Res (Phila) 2011; 4: 1378–1384.
54. Broglie MA, Jochum W, Forbs D, Schonegg R, Stoeckli SJ: Brush cytology for the detection of high-risk HPV infection in oropharyngeal squamous cell carcinoma. Cancer Cytopathol 2015; 123: 732–738.
55. Dareng EO, Ma B, Famooto AO, et al.: Prevalent high-risk HPV infection and vaginal microbiota in Nigerian women. Epidemiol Infect 2016; 144: 123–137.

Manuskript eingereicht: 07.12.2019
Manuskript akzeptiert: 09.03.2020
Interessenskonflikt: Die Autorin bestätigt, dass keine Interessenskonflikte bestehen.

PD Dr. Martina A. Broglie Däppen
Klinik für Ohren-, Nasen-, Hals- und Gesichtschirurgie
Universitätsspital Zürich
Frauenklinikstrasse 24
8091 Zürich

martina.brogliedaeppen@usz.ch

Antworten zu den Lernfragen:
1. Antwort d) ist richtig.
2. Antwort b) ist richtig.