M. A. Broglie Däppen, Zürich

privat

Chirurgische Besonderheiten bei der Behandlung von Speicheldrüsenkarzinomen

Speicheldrüsenmalignome werden in aller Regel chirurgisch behandelt. Die wichtigsten Faktoren zur Festlegung der Resektionsgrenzen und der Notwendigkeit einer elektiven Lymphabflussbehandlung sind Histologie, Grading und T-Stadium. Zunehmend relevant für Diagnostik und Therapie werden die spezifischen molekularen Aberrationen der einzelnen Tumorsubtypen.

KEYPOINTS

- *Speicheldrüsenmalignome zeichnen sich durch eine sehr heterogene Histologie mit unterschiedlichem biologischem Verhalten und Therapieansprechen aus.*
- *Therapie der Wahl bei frühen Stadien oder Low-Grade-Tumoren ist die vollständige Tumorresektion unter Erhalt des Nervus facialis.*
- *Bei fortgeschrittenen Tumorstadien muss der Nerv oft in die Resektion miteinbezogen und wenn möglich rekonstruiert werden. Eine «neck dissection» gefolgt von einer adjuvanten Radiotherapie ist indiziert.*

Einführung

Bei den Speicheldrüsen unterscheidet man die grossen paarigen Speicheldrüsen (Glandulae parotis, submandibularis und sublingualis) und die kleinen/akzessorischen Speicheldrüsen des oberen Aerodigestivtraktes.

Malignome der Speicheldrüsen sind selten (rund 1,2 Fälle/100 000 Einwohner).[1] Zumeist handelt es sich um Karzinome, die sich durch eine grosse, aufgrund neuer Klassifizierungen stetig wechselnde Anzahl von Subtypen mit unterschiedlichem biologischem Verhalten und oftmals spezifischen molekularen Aberrationen auszeichnen.[2] Tumoren in der Parotis sind in rund 75 % der Fälle benigne (Warthin-Tumoren, pleomorphe Adenome), während in der Submandibulardrüse nur rund die Hälfte und in der Sublingualdrüse nur rund 25 % der Tumoren gutartig sind.[3] Dies gilt es, bei der Abklärung und Interpretation der zytologischen Resultate zu berücksichtigen.

Die häufigste Malignome sind adenoidzystische Karzinome, gefolgt vom Mukoepidermoidkarzinom, dem Azinuszellkarzinom und dem Adenokarzinom.[4] Bei Plattenepithel-, neuroendokrinen und bei undifferenzierten Karzinomen sollte auch ausserhalb der Speicheldrüsen nach dem Primärtumor gesucht werden, da es sich um intraparotideale Metastasen handeln könnte. Adenoidzystische Karzinome zeichnen sich durch ein lokal aggressives Wachstumsmuster (perineurales Wachstum auch entlang des Nervus facialis) und eine oft erst nach Jahren auftretende hämatogene Metastasierung in die Lunge aus.

Kategorie	Bedeutung	Malignitätsrisiko	Management
I	Nicht diagnostisch	25 %	Wiederholung FNP
II	Nicht neoplastisch	10 %	Klinische Kontrolle
III	AUS	20 %	Wiederholung FNP, eventuell Chirurgie
IV	Neoplastisch: a) benigne b) SUMP	 <5 % 35 %	 Nachsorge oder Chirurgie Chirurgie
V	SM	60 %	Chirurgie
VI	Maligne	90 %	Chirurgie

FNP = Feinnadelpunktion, AUS = Atypie unklarer Signifikanz, SUMP = Speicheldrüsenneoplasie mit unklarem Malignitätspotenzial, SM = Malignitätsverdacht

Tab. 1: Diagnostische Kategorien der Speicheldrüsenzytologie nach Milan-System (nach Rossi et al.)[9]

Abklärung von Speicheldrüsenkarzinomen

Speicheldrüsenmalignome werden in aller Regel chirurgisch behandelt. Die wichtigsten Faktoren zur Festlegung der Resektionsgrenzen und der Notwendigkeit einer elektiven Lymphabflussbehandlung sind die Histologie, das Grading und das T-Stadium.[4]

Das Risiko für das Vorliegen okkulter Metastasen hängt stark vom Tumortyp ab. So weisen Speichelgangkarzinome («salivary duct carcinomas»), Plattenepithelkarzinome oder «Karzinome ex pleomorphes Adenom», undifferenzierte Adenokarzinome (NOS) und High-Grade-Mukoepidermoidkarzinome in mehr als 30 %

der Fälle okkulte Metastasen auf, wohingegen bei (klassischen) Azinuszellkarzinomen und Low-grade-Mukoepidermoidkarzinomen die Rate niedrig ist.[5,6] In Fällen einer High-Grade-Transformation dieser Tumoren steigt jedoch auch das Metastasenrisiko.

Aus diesem Grund ist die präoperative Diagnose mit Definition des Tumortyps von grosser Bedeutung.

Die entscheidende Untersuchung zur diagnostischen Sicherung ist die Feinnadelpunktion (FNP). Auf offene Biopsien von Speicheldrüsentumoren sollte verzichtet werden. Die Sensitivität und Spezifität der FNP zur Unterscheidung von benignen und malignen Speicheldrüsenläsionen liegt bei 79–100 % bzw. 71–100 %.[7] Die diagnostische Genauigkeit der FNP in Bezug auf den histologischen Subtyp und das Grading variiert jedoch zwischen 48 % und 94 %, wobei hierbei Faktoren wie Qualität der Präparate, Erfahrung des Zytopathologen, morphologische Heterogenität der Läsion und das Ausmass zystischer Komponenten eine entscheidende Rolle spielen.[8] Es gibt verschiedene Klassifikationssysteme, wobei die 2015 von einer internationalen Gruppe von Zytopathologen vorgeschlagenen Milan-Kriterien häufig verwendet werden (Tab. 1).[9]

Untersucht wird auch die Wertigkeit der molekularpathologischen Untersuchung für die Differenzialdiagnose von Speicheldrüsentumoren.[2] Der Nachweis spezifischer Treibermutationen ermöglicht die Subtypisierung und die Abgrenzung verschiedener Tumorentitäten zum Teil bereits anhand der Zytologie.[10] Insbesondere können hiermit schwierige Fälle, deren Dignität zytologisch nicht eindeutig eingeordnet werden kann, wie zum Beispiel zellreiche Speicheldrüsenneoplasien (benigne vs. «low-grade» maligne), unterstützend untersucht werden. Zudem können molekularpathologische Marker als Prognoseparameter oder neue Angriffspunkte für Systemtherapien (z. B. *NTRK1/2/3*-Fusionen) dienen.

Therapie

Chirurgische Therapie

Die Ausdehnung der Resektion richtet sich nach der Ausbreitung und dem histologischen Typ des Tumors. Die vollständige chirurgische Exzision mit topografisch zugeordneter histopathologischer Kontrolle der Schnitträndер stellt die Therapie der ersten Wahl dar, sofern diese medizinisch vertretbar ist. Der funktionstüchtige, nicht tumorbefallene Nervus facialis sollte, immer wenn möglich, erhalten werden. Bei makroskopischem Tumorbefall oder Ummauerung mit oder ohne Parese des Nervs muss eine Nervenresektion mit Rekonstruktion erfolgen.[11]

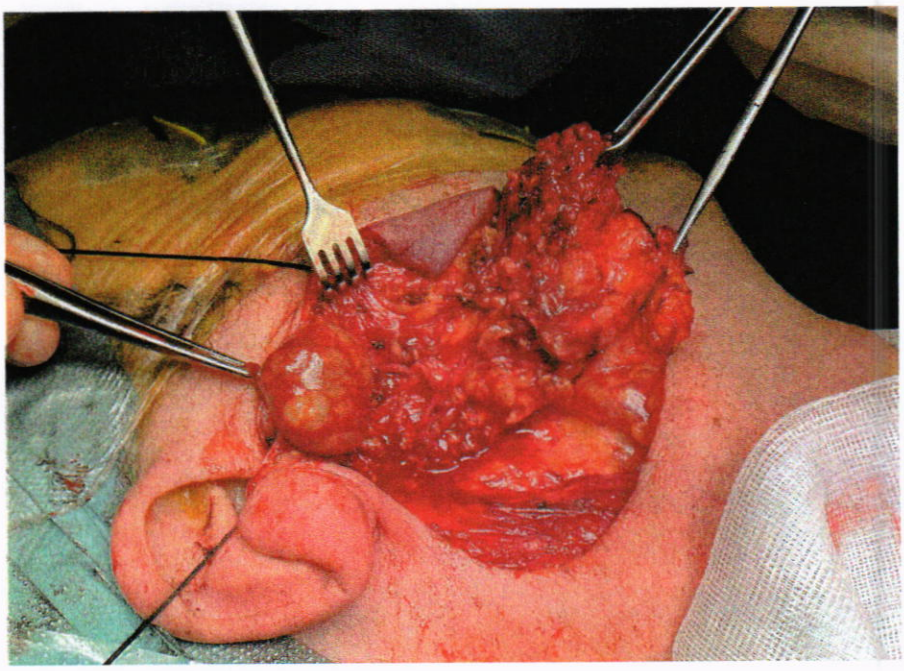

© M. A. Broglie Däppen

Abb. 1: Laterale Parotidektomie mit Nervenerhalt

Eine viel debattierte Frage ist die Notwendigkeit einer Entfernung des tiefen Parotislappens bei oberflächlich gelegenen Low-Stage-, Low-Grade-Tumoren. Die Befürworter argumentieren, dass auch in Low-Stage-Tumoren Lymphknoten im tiefen Lappen gefunden werden können, die eine direkte lymphatische Verbindung zu den zervikalen Lymphknoten haben und damit verbunden ein Risiko für okkulte Metastasen darstellen.[4]

Eine «neck dissection» wird bei allen nodal-positiven Patienten durchgeführt, wogegen das Management des klinischen N0-Halses etwas differenzierter betrachtet werden muss. Vor allen Dingen bei High-Grade-Tumoren (G3–4) wie («high-grade») «Karzinomen ex pleomorphes Adenom», Speichelgangskarzinomen, High-Grade-Mukoepidermoid- und Adenokarzinomen übersteigt die Rate okkulter Metastasen 15 %, sodass eine elektive Behandlung der Lymphknoten Level II und III empfohlen wird.[5,12,13] Andere Faktoren, die auf okkulte regionäre Metastasen hinweisen können und somit eine elektive «neck dissection» erfordern können, sind die extraparenchymale Extension des Tumors, eine Tumorgrösse > 4 cm sowie positive intraparenchymatöse (intraparotideale) Lymphknoten.[12,14]

Radiotherapie

Generell wird bei High-Grade-Tumoren, nicht in sano resezierten Tumoren sowie lokoregional fortgeschrittenen Situationen (> pT2, pN+) immer eine postoperative Radiotherapie des Tumorbetts und der ipsilateralen Lymphabflusswege empfohlen. Diese soll in der ehemaligen Tumorregion mit mindestens 60 Gy (EQD2) und in intensitätsmodulierter (IMRT) und bildgeführter Technik (IGRT) appliziert werden.[15,16] Für gewisse Tumoren wie das Adenokarzinom, das Zystadenokarzinom oder das onkozytäre Karzinom liegen keine spezifischen Daten zur Wertigkeit der postoperativen Radiotherapie vor.[17] Der Stellenwert einer simultanen Chemotherapie ist unklar und bis jetzt konnte kein Vorteil eines kombinierten Regimes nachgewiesen werden.[18]

Systemtherapie

Die Systemtherapie wird in palliativer Absicht bei Patienten mit Fernmetastasen oder bei lokoregionärem Rezidiv ohne weitere chirurgische oder strahlentherapeutische Optionen eingesetzt. Die Chemotherapeutika (Platine, 5-Fluorouracil, Anthrazykline, Taxane) werden als Mono-

therapien oder in Kombination eingesetzt, zeigen jedoch limitierte Wirksamkeit.[19] Bei einem Teil der Speicheldrüsenkarzinome (meistens bei Speicheldrüsengangkarzinomen) können aufgrund der immunhistochemischen oder molekularen Eigenschaften gezielte Therapien eingesetzt werden. Bei HER2-Expression/Amplifikation kann eine HER2-gerichtete Therapie (z. B. Trastuzumab) als Monotherapie oder in der Kombination mit Taxanen zu einem Ansprechen führen.[20] Bei Expression von Androgenrezeptoren gibt es Berichte über Ansprechen auf eine Androgenblockade. Des Weiteren zeigte Lenvatinib, ein Multikinase-Inhibitor, in einer Phase-II-Studie eine hohe Rate an Krankheitsstabilisierung.[21]

Autorin:
PD Dr. med. **Martina A. Broglie Däppen**
Leitende Ärztin
Klinik für Ohren-, Nasen-, Hals- und Gesichtschirurgie
Universitätsspital Zürich
E-Mail: martina.brogliedaeppen@usz.ch
■1511

Literatur:

1 Ferrell JK et al.: Contemporary treatment patterns and outcomes of salivary gland carcinoma: a National Cancer Database review. Eur Arch Otorhinolaryngol 2019; 276(4): 1135-46 **2** Skálová A et al.: The role of molecular testing in the differential diagnosis of salivary gland carcinomas. Am J Surg Pathol 2018; 42(2): e11-e27 **3** Shah J et al.: Jatin Shah's head and neck surgery and oncology. 5th edition. Elsevier 2019; 893 **4** Lombardi D et al.: Surgical treatment of salivary malignant tumors. Oral Oncol 2017; 65: 102-13 **5** Lau VH et al.: Patterns of nodal involvement for clinically N0 salivary gland carcinoma: refining the role of elective neck irradiation. Head Neck 2014; 36(10): 1435-9 **6** Westergaard-Nielsen M et al.: Elective neck dissection in patients with salivary gland carcinoma: a systematic review and meta-analysis. J Oral Pathol Med 2020; 49(7): 606-16 **7** Schmidt RL et al.: A systematic review and meta-analysis of the diagnostic accuracy of fine-needle aspiration cytology for parotid gland lesions. Am J Clin Pathol 2011; 136(1): 45-59 **8** Pusztaszeri M et al.: Salivary gland fine needle aspiration and introduction of the milan reporting system. Adv Anat Pathol 2019; 26(2): 84-92 **9** Rossi ED et al.: The Milan system for reporting salivary gland cytopathology: analysis and suggestions of initial survey. Cancer Cytopathol 2017; 125(10): 757-66 **10** Pusztaszeri MP et al.: New markers and new opportunities for improved diagnosis. Cancer Cytopathol 2016; 124(5): 307-16 **11** Guntinas-Lichius O et al.: Management of the facial nerve in parotid cancer: preservation or resection and reconstruction. Eur Arch Otorhinolaryngol 2018; 275(11): 2615-26 **12** Armstrong JG et al.: The indications for elective treatment of the neck in cancer of the major salivary glands. Cancer 1992; 69(3): 615-9 **13** Stennert E et al.: High incidence of lymph node metastasis in major salivary gland cancer. Arch Otolaryngol Head Neck Surg 2003; 129(7): 720-3 **14** Kelley DJ, Spiro RH: Management of the neck in parotid carcinoma. Am J Surg 1996; 172(6): 695-7 **15** Cheraghlou S et al.: Adjuvant therapy in major salivary gland cancers: analysis of 8580 patients in the National Cancer Database. Head Neck 2018; 40(7): 1343-55 **16** Safdieh J et al.: Impact of adjuvant radiotherapy for malignant salivary gland tumors. Otolaryngol Head Neck Surg 2017; 157(6): 988-94 **17** Mahmood U et al.: Adjuvant radiation therapy for high-grade and/or locally advanced major salivary gland tumors. Arch Otolaryngol Head Neck Surg 2011; 137(10): 1025-30 **18** Tanvetyanon T et al.: Adjuvant chemoradiotherapy versus with radiotherapy alone for locally advanced salivary gland carcinoma among older patients. Head Neck 2016; 38(6): 863-70 **19** Vander Poorten V et al.: Molecular markers and chemotherapy for advanced salivary cancer. Current Otorhinolaryngology Reports 2014; 2(2): 85-96 **20** Limaye SA et al.: Trastuzumab for the treatment of salivary duct carcinoma. Oncologist 2013; 18(3): 294-300 **21** Tchekmedyian V et al.: Phase II study of lenvatinib in patients with progressive, recurrent or metastatic adenoid cystic carcinoma. J Clin Oncol 2019; 37(18): 1529-37

NEWS

Lokale Tumortherapie mittels Elektrospray

Einem Team des Inselspitals Bern, der Universität Bern und der Fachhochschule Nordwestschweiz, FHNW, ist die erfolgreiche lokale Anwendung von Krebsmedikamenten direkt auf Tumoren gelungen. Mit einem Elektrospray-Gerät konnte eine massive Tumorverkleinerung im Labor erreicht werden.

Die «Proof of concept»-Studie testete das neue Verfahren in vivo am subkutanen Tumormodell in Mäusen. Die Medikamente wurden direkt unter der Haut mit einem neu entwickelten Elektrospraygerät auf den Tumor aufgetragen. Nach nur zwei Behandlungen konnte nach sieben Tagen eine Reduktion der Tumoren um 81,2 % beobachtet werden. Die nicht behandelten Tumoren hatten sich dagegen in dieser Zeit um 200 % vergrössert.

Krebsmedikamente lokal anwenden

Die Versuchsanordnung sah vor, zunächst die Wirksamkeit des eingesetzten Medikaments (Cisplatin) in vitro im Labor nachzuweisen. Es konnte gezeigt werden, dass die Verabreichung als Elektrospray die Struktur und Wirksamkeit von Cisplatin nicht negativ verändert und dass das Medikament seine Wirkung sehr gezielt am Tumor entfaltet.

Im nachfolgenden Tierversuch wurde die Verabreichung von Cisplatin mittels Elektrospray gegenüber mehreren Kontrollgruppen (Cisplatin ohne Elektrospray, Elektrospray ohne Cisplatin und Kochsalz) untersucht. Die Reduktion der Tumorgrösse um über 80 % in der Gruppe «Cisplatin mittels Elektrospray» überstieg die Reduktion von 15 % in der Gruppe «Cisplatin ohne Elektrospray» um ein Vielfaches, was die Forschenden überraschte und ermutigte. Der Wirkungsmechanismus hat wahrscheinlich damit zu tun, dass Elektrospray die Aufnahme aus den Zwischenzellräumen erheblich steigert, wie im Laborexperiment in vitro gezeigt werden konnte. *(red)*

Quelle:

Pressemitteilung der Insel Gruppe AG, 22.4.2021

Literatur:

Ruzgys P et al.: Electrospray mediated localized and targeted chemotherapy in a mouse model of lung cancer. Front Pharmacol 202; 12: 643492. doi.org/10.3389/fphar.2021.643492